

ARQUEOLOGIA EM PORTUGAL

150 anos



ASSOCIAÇÃO
DOS ARQUEÓLOGOS
PORTUGUESES
1863-2013

Patrocinador oficial
FUNDAÇÃO MILLENIUM BCP

Coordenação editorial: José Morais Arnaud, Andrea Martins, César Neves
Design gráfico: Flatland Design

Produção: DPI Cromotipo – Oficina de Artes Gráficas, Lda.
Tiragem: 400 exemplares
Depósito Legal: 366919/13
ISBN: 978-972-9451-52-2

Associação dos Arqueólogos Portugueses
Lisboa, 2013

O conteúdo dos artigos é da inteira responsabilidade dos autores. Sendo assim a Associação dos Arqueólogos Portugueses declina qualquer responsabilidade por eventuais equívocos ou questões de ordem ética e legal.

Os desenhos da primeira e última páginas são, respectivamente, da autoria de Sara Cura e Carlos Boavida.

Patrocinador oficial



Apoio institucional



PANORAMA GERAL DO ESPÓLIO OSTEOLÓGICO EXUMADO NA NECRÓPOLE DO EXTINTO HOSPITAL REAL DE TODOS OS SANTOS (LISBOA, SÉCULO XV A XVIII)

Francisca Alves Cardoso / CRIA-FCSH, Universidade Nova de Lisboa / francicard@fcsh.unl.pt

Sílvia Casimiro / IEM-FCSH/UNL / CRIA-FCSH/UNL

Sandra Assis / CIAS – FCT/Universidade de Coimbra.

RESUMO

Durante a intervenção arqueológica de emergência na Praça da Figueira (Lisboa, 1999-2001), foi exumado material osteológico humano associado à necrópole do antigo Hospital Real de Todos os Santos, uma referência europeia no tratamento da sífilis e da lepra, assim como de outras enfermidades. A sua história inicia-se em 1492 e termina em 1773, com a gradual perda da sua funcionalidade, em consequência do terramoto de 1755. Durante o estudo preliminar foram identificados 15 esqueletos. De entre estes destaca-se um indivíduo adulto, cuja análise pormenorizada e respectivo diagnóstico diferencial revelaram um conjunto de lesões ósseas coincidente com um possível caso de sífilis venérea. O estudo desta necrópole corrobora os registos documentais, e confere uma nova dimensão à história desta instituição.

ABSTRACT

During the rescue archaeological excavation, carried out in Praça da Figueira (Lisbon 1999-2001), human osteological remains associated with the necropolis of the extinct Royal Hospital of All Saints were exhumed. The hospital was an European reference in the treatment of syphilis, leprosy and other diseases. Its history began in 1492 and ends in 1773, with the gradual loss of functionality as a result of the 1755 earthquake. During the preliminary study, 14 skeletons were identified. Among these, we highlight an adult female, whose detailed analysis and differential diagnosis of the lesions seems to indicate a possible case of venereal syphilis. The study of this necropolis corroborates the documentary record, giving a new dimension to the history of this institution.

1. INTRODUÇÃO

O estudo de material osteológico humano, recuperado em contextos arqueológicos, é tido como uma das principais fontes de informação sobre o passado (Larsen, 1997; Larsen, 2002). Este conhecimento transita, na sua forma mais clássica, entre a reconstrução de comportamento humano, com inferências a questões relacionadas com o *género*, divisão sexual do trabalho, transição entre períodos de subsistência (Alves Cardoso, 2008; Cohen & Armelagos, 1984; Grauer & Stuart-Macadam, 1995); a reconstrução demográfica e perfis populacionais, para os quais a es-

timativa do sexo e da idade à morte dos indivíduos são pilares fundamentais (Bocquet-Appel & Masset, 1982; Hoppa & Vaupel, 2002); e os estudos das alterações do esqueleto associadas, por exemplo, a condições patológicas (Aufderheide & Rodriguez-Martin, 1998; Grauer, 2012). Recentemente aplicam-se novas formas de análise do material osteológico em que processos mais técnicos, tais como a análise biomolecular e de isótopos estáveis, exploram e apresentam novas abordagens ao estudo paleodemográfico e paleopatológico (Brown & Brown, 2011; Katzenberg, 2008). A análise do material osteológico deve ser sempre contextualizada, devendo entender-se este con-

ceito como a integração dos dados decorrentes da análise antropológica, com a informação recolhida no âmbito da Arqueologia, da História e de disciplinas afins que sejam relevantes para a interpretação do espólio humano (Gowland & Knusel, 2006). O objectivo é ser-se menos subjectivo e tendencioso nas interpretações com base em material osteológico humano, evitando-se estudos simplistas e de cariz anedótico (Hawkes & Wells, 1975; Jurmain & Roberts, 2008; Oates *et alii*, 2008). Da mesma forma não se deve supor que um contexto de cariz particular, tais como necrópoles associadas a contextos de guerra, ou hospitais conterão, obrigatoriamente, material humano com evidências de trauma, ou de outras enfermidades. Para evitar tais interpretações deverá ter-se em consideração o Paradoxo Osteológico (Wood *et alii*, 1992): o paradigma que explora um conjunto de factores que poderão condicionar a interpretação dos dados antropológicos, tais como a demografia, a mortalidade diferencial e a heterogeneidade individual. A questão subjacente ao paradigma pondera se a suposta relação entre a saúde e a comunidade poderá ser observada nos esqueletos. Concomitantemente, alvitra-se se a dimensão social e cultural da vida humana, expressa na construção social dos indivíduos enquanto membros de uma sociedade, é passível de ser averiguada no material esquelético (Alves Cardoso, 2008; Grauer, 1995; Jurmain & Robert, 2008; Jurmain *et alii*, 2012; Sofaer, 2006). O presente trabalho enquadra-se na necessidade de discutir e interpretar cuidadosamente os dados osteológicos e a sua relação com o contexto funerário, usando como exemplo o espólio exumado no antigo Hospital Real de Todos os Santos (HRTS).

2. O HOSPITAL REAL DE TODOS OS SANTOS (H.R.T.S.)

2.1. Enquadramento histórico e funcionalidade

Fundado em 1492, no reinado de D. João II, o HRTS ocupava uma área inactiva e de localização centralizada na capital. Pensado e erguido para ocupar uma horta pertencente ao convento de S. Domingos, o local não foi, contudo, o mais indicado para a cura dos doentes uma vez que era húmido e pouco arejado, sendo inclusivamente inundado, por vezes, pela Ribeira de Lisboa, o que justificou a localização das enfermarias no segundo piso do edifício hospitalar. O HRTS foi edificado num complexo abrangente. Este englobava o hospital, propriamen-

te dito, e outros edifícios nas suas dependências como as aposentadorias «para inválidos e carentes», residências «para oficiais e serventuários» além de espaços de serviços de apoio como cozinhas e botica (Moita, 1993, p. 41). No edifício principal, no primeiro piso localizavam-se as enfermarias de São Vicente, São Cosme e Santa Clara. Estas dedicavam-se ao internamento de enfermos passíveis de cura. Existia ainda uma enfermaria para os sífilíticos, uma «Casa dos Doudos», bem como uma enfermaria para os doentes incuráveis (hospital-hospício dos «Entrevados Incuráveis») e até um Criandário (que acolhia as crianças «enjeitadas») (Moita, 1993, p. 44). A contínua procura de atendimento no local levou a sucessivas alterações e acrescentos, pelo que até à transferência do hospital em 1775 se passaram a contar com duas enfermarias de sífilíticos, cinco «Casas dos Doudos», havendo ainda referência a novas enfermarias (S. Damião, S. Francisco, Madre de Deus e Santa Maria Madalena), desconhecendo-se neste último caso se corresponderiam a novas instalações ou a anteriores enfermarias para as quais foi atribuída uma denominação concreta (Moita, 1993, p. 40). O Hospital Real foi a primeira grande instituição estatal portuguesa dos tempos modernos (Moita, 1993, p. 40) e terá funcionado num sistema que hoje se designaria de auto-gestão (Moita, 1993, p. 41). Nele eram internados os pobres que padeciam de doenças infecto-contagiosas tratáveis. Os não tratáveis estariam colocados nas aposentadorias também instaladas no complexo. Estas albergavam ainda peregrinos numa lógica herdada da tradição medieval. Neste sentido, esta necrópole poderá ter recebido indivíduos com causas de morte bastante distintas: patologias infecto-contagiosas e/ou terminais; pessoas que ali estariam albergadas; indivíduos com distúrbios mentais, entre outros.

A preocupação da centralização da Coroa incluiu a unificação de várias unidades de assistência médico-social da capital no HRTS. Era do interesse da Coroa o controlo da rede hospitalar que, orgânica e naturalmente, se criaria ao longo dos pontos de influência portuguesa além-mar (Juma, 1992, p. 96). Em menos de um século ergueu-se uma rede de hospitais que ia do Brasil ao Japão e que incorporava desde os mais simples edifícios, com poucas condições para uma prática efectiva e capaz, aos mais complexos e imponentes, como é o caso do Hospital Real do Espírito Santo da velha cidade de Goa, que seguia o modelo do HRTS (Juma, 1992, p. 95).

O HRTS foi uma construção de inovação e destaque para a época, não só em Portugal como também na Europa. A sua arquitectura terá sofrido várias alterações ao longo dos tempos, numa tentativa de dar resposta ao aumento de número de doentes. A estrutura sofreu ainda dois incêndios, em 1601 e em 1750, e dois abalos sísmicos, mas o seu funcionamento terá cessado apenas por volta de 1775, quando este foi transferido para o antigo Colégio jesuíta de Santo Antão-o-Novo, com a fundação do Hospital Real de S. José.

2.2. A intervenção arqueológica

O espólio que serve de base ao presente artigo resulta de uma intervenção arqueológica que decorreu no ano 2000. Esta foi desenvolvida pelo Serviço de Arqueologia do Museu da Cidade de Lisboa, num contexto de acompanhamento da obra para a construção de um parque de estacionamento subterrâneo na Praça da Figueira, tendo sido identificado, entre outros contextos, a necrópole do extinto Hospital Real de Todos os Santos (HRTS). Na zona do antigo tardo do edifício original do Hospital (fim do séc. XV), documentou-se uma grande reforma com ampliação para leste das instalações e desactivação do muro quatrocentista. Neste espaço, o novo corpo, provavelmente edificado durante o reinado de D. João V, recebeu diversas sepulturas no piso térreo, em áreas de provável circulação. Toda a área seria desmantelada após 1770, a partir da decisão de transferência da instituição para o antigo Colégio dos Nobres dando origem, desta forma, ao actual Hospital de S. José. Em 1773, e já com a zona aterrada, ter-se-á constituído a Praça da Figueira (agradecemos estas informações ao arqueólogo Rodrigo Banha da Silva).

3. MATERIAL E MÉTODOS

O espólio recuperado desta necrópole, é composto, essencialmente, por 15 inumações primárias. Contudo, é pertinente mencionar que conjuntamente com as inumações primárias foram recuperados inúmeros vestígios osteológicos desarticulados. Tendo em consideração que a análise laboratorial dos restos ósseos desarticulados ainda se encontra a decorrer, os resultados a apresentar no que concerne à sua composição demográfica são apenas preliminares. Para os indivíduos analisados, a estimativa da idade à morte foi feita com base nas metodologias

descritas em Buikstra & Ubelaker (1994), Black & Sheuer, L. (2009) e White & Folkens (2005). A estimativa da idade à morte em *não adultos* teve em consideração o desenvolvimento dentário e ósseo, as dimensões das diáfises dos ossos longos, assim como os *timings* de fusão epifiseal. Devido às problemáticas associadas aos métodos clássicos utilizados na estimativa da idade em adultos (Hens *et alii*, 2008; Mulhern & Jones, 2005; Villa *et alii*, 2013) não foram estabelecidos intervalos etários, optando-se por considerar os adultos como uma amostra única. No que concerne à diagnose sexual esta foi estimada somente para os *adultos*, uma vez que a estimativa do sexo em indivíduos cujo dimorfismo sexual é incipiente está sujeita a erro interpretativo (Cardoso & Saunders, 2008; Galdames *et alii*, 2009). A diagnose sexual para os indivíduos *adultos* foi estimada com base na observação do coxal (Bruzek, 2002), assim como nas metodologias complementares descritas em Buisktra & Ubelaker (1994) e White & Folken (2005). Uma metodologia específica para a estimativa do sexo foi desenvolvida para a amostra em estudo, i.e. mediante a análise osteométrica foram determinados valores médios de diferenciação sexual tendo por base os indivíduos cujo sexo foi estimado inicialmente com base nos coxais. O estudo das afecções patológicas procedeu-se macroscopicamente, apenas um dos indivíduos [1310] foi submetido a análise radiológica e a tomografia computadorizada utilizando os recursos disponibilizados pelo Hospital de Santo António dos Capuchos – Centro Hospitalar de Lisboa Central, E.P.E. (Lisboa).

4. RESULTADOS E CONSIDERAÇÕES FINAIS

Até ao momento foram contabilizados 15 esqueletos, dos quais 73% (11/15) foram classificados como *adultos* e 27% (4/15) como *não adultos*. Dos onze adultos identificados 45,5% (5/11) foram classificados como sendo do sexo feminino e 36,4 % (4/11) como do sexo masculino. Os restantes permaneceram com sexo “indeterminado”.

No que concerne à análise de alterações ósseas foram registados casos de trauma; afecções orais, designadamente patologia congénita de mal oclusão dentária; fusão diferencial do sacro e das vértebras lombares; e reacções periosteas de etiologia diversa (figuras 1 e 2).

As lesões traumáticas foram exclusivamente observadas em indivíduos adultos, já as alterações da

cavidade oral e do periósteo foram observadas em indivíduos *adultos* e *não adultos*. De todos os casos observados destacou-se um conjunto de lesões em particular, que devido ao ser contexto de inumação – Hospital Real de Todos os Santos – merece particular atenção. Trata-se do esqueleto identificado com [1310]: um indivíduo adulto, provavelmente do sexo feminino. A análise macroscópica do esqueleto revelou uma profusão de lesões simétricas disseminadas pelo crânio, membros superiores, extremidade distal dos fêmures, tíbias e fíbulas e caracterizadas pela deposição de osso novo. No crânio, múltiplas lesões em distintos estados de remodelação foram observadas na superfície ectocraniana do osso frontal e do osso parietal direito. As lesões de aparência irregular e bordos suaves descreviam um padrão radiado denominado de *caries sicca* (figura 3). Paralelamente observou-se uma extensa porosidade no osso frontal. A observação do crânio foi complementada com análise radiológica e aplicação de tomografia computadorizada. A primeira revelou uma ligeira radiopacidade que se estendia da sutura coronal até à porção anterior do osso frontal; a segunda revelou múltiplas irregularidades pontuadas por sulcos de diferentes dimensões no osso frontal (figura 3).

Nos ossos do membro superior foram observadas reacções periosteas em diferentes estados de remodelação. Nos úmeros as lesões circunscreviam-se à extremidade distal e eram essencialmente do tipo proliferativo. Nos rádios, as lesões simétricas estavam localizadas na extremidade distal e eram acompanhadas de alguma porosidade. As lesões mais exuberantes foram observadas nos membros inferiores, designadamente nos fêmures e nas tíbias. Nos fêmures foi observada uma expansão bilateral do terço médio inferior da diáfise acompanhada por estriação longitudinal e porosidade. Neste caso a análise radiológica revelou um estreitamento da cavidade medular e um aumento da densidade do tecido cortical. Nas tíbias observou-se uma extensa expansão da diáfise associada a uma deformação simétrica (figura 4). Macroscopicamente as tíbias exibiam um arqueamento localizado no terço médio da diáfise em forma de sabre, e uma extensa deposição de osso novo em diferentes estados de remodelação. Nódulos e placas de osso denso foram observados na face medial da tibia esquerda. A análise radiológica revelou que o arqueamento das tíbias não era estrutural, mas uma manifestação secundária à extensa deposição de osso novo (figura 4).

Concomitantemente observou-se alguma expansão do córtex associada a um estreitamento da cavidade medular. As fíbulas exibiam alguma deposição longitudinal de osso novo de aparência estriada. No que concerne ao diagnóstico diferencial, várias são as condições patológicas que poderão ter causado as alterações ósseas observadas (Aufderheide & Rodríguez-Martín, 1998; Ortner, 2003). Algumas patologias, tais como, a doença de Paget e a lepra poderão ser excluídas, visto o esqueleto não apresentar os seus traços mais distintivos. O mesmo poderá ser referido para a tuberculose (Zimmerman & Kelley, 1982; Aufderheide & Rodríguez-Martín, 1998; Ortner, 2003). A ausência de cloaca permite excluir um possível caso de osteomielite apesar da grande dilatação observada na diáfise do fémur e da tibia (Ortner, 2008). Tendo em consideração o tipo de lesões observadas, a sua morfologia e a respectiva distribuição é possível avançar com um possível caso de treponematose. Contudo, e de entre as várias treponematoses, é possível descartar a piã e a bejel na medida em que a sua natureza endémica e respectiva distribuição geográfica não coincidem com o caso descrito. As lesões ósseas observadas podem igualmente ser atribuídas à sífilis congénita ou à sífilis adquirida. Contudo a ausência de dentes de Hutchinson (presentes na sífilis congénita) e de uma verdadeira deformação das tíbias, favorece um possível diagnóstico de sífilis adquirida. A presença de *caries sicca* reforça o diagnóstico avançado (Ortner, 2008). A sífilis adquirida é uma forma venérea de treponematose caracterizada por três estados de desenvolvimento, o último dos quais com repercussões severas no esqueleto, principalmente no crânio e nas tíbias. As lesões cranianas denominadas de *caries sicca* são recorrentemente consideradas patognomónicas da sífilis adquirida na literatura paleopatológica (Aufderheide & Rodríguez-Martín, 1998; Ortner, 2003). Este provável caso de sífilis observado no espólio exumado na necrópole do HRTS poderá constituir um testemunho da funcionalidade do mesmo. Afinal, durante os séculos XVI a XVIII, o HRTS foi constituído como um hospital de referência no cuidado de patologias como a sífilis e a tuberculose, bastante comuns na época. Foi também o palco do desenvolvimento, exercício, e ensino da cirurgia em Portugal, reflectindo a evolução gradual das práticas e terapêutica médica (Juma, 1982). O HRTS poderá ter acolhido pobres e peregrinos que padeciam de doenças infecto-contagiosas, algumas delas incapazes

citantes e debilitantes de duração prolongada. Esta realidade poderá justificar a presença de esqueletos com lesões crónicas, algumas delas provavelmente activas no momento da morte. No entanto, outras lesões observadas, como é o caso dos traumas, poderão ter pouca ou nenhuma relação com o HRTS.

Apesar dos cuidados interpretativos que deverão existir na análise de lesões ósseas e respectiva relação com o contexto de inumação, para o espólio osteológico do HRTS parece existir uma concordância entre o contexto e o espólio. A presença de um indivíduo cujo diagnóstico diferencial é indicativo de sífilis, assim como de outros indivíduos com lesões de cariz infeccioso e inflamatório, parece sugerir que algum do espólio osteológico estaria associado ao hospital e ao seu papel activo no tratamento de algumas enfermidades, tais como a sífilis. No entanto, é pertinente mencionar que o estudo da doença no passado com base em vestígios osteológicos é limitado e a sua interpretação deverá ser baseada em dados concretos e fundamentados, e não em conjecturas.

BIBLIOGRAFIA

- ALVES CARDOSO, F. (2008) – A Portrait of Gender in Two 19th and 20th Century Portuguese Populations: A Palaeopathological Perspective. Department of Archaeology. University of Durham. Durham.
- AUFDERHEIDE, A.C.; RODRIGUEZ-MARTIN, C. (1998) – *The Cambridge encyclopedia of human paleopathology*. Cambridge University Press.
- BERNOFSKY, K.; ALVES CARDOSO, F.; HENDERSON, C.; JACKOB, T.; POMP, K.; PONCE, P.; ROBERTS, C.; SHARMAN, J.; SPENCER, R. (2012) – Palaeopathology: studying the origin, evolution and frequency of disease in human remains from archaeological sites, in *Encyclopedia of Life Support Systems (EOLSS), Archaeology*, ed. UNESCO-EOLSS Joint Committee. Oxford.
- BOCQUET-APPEL, J.P.; MASSET, C. (1982) – Farewell to paleodemography. *Journal of Human Evolution*, 11:4, p.321-333.
- BROOKS, S.; SUCHEY, J.M. (1990) – Skeletal age determination based on the os pubis: a comparison of the Acsádi-Nemeskéri and Suchey-Brooks methods. *Human Evolution*, 5:3, p.227-238.
- BROWN, T.A.; BROWN, K. (2011) – *Biomolecular Archaeology: An introduction*. Oxford. Wiley-Blackwell.
- BRUZEK, J. (2002) – A method for visual determination of sex, using the human hip bone, *American Journal of Physical Anthropology*, 117:2, p.157-68.
- BUIKSTRA, J.E.; UBELAKER, D.H. (1994) – *Standards for Data Collection from Human Skeletal Remains*. Fayetteville, Arkansas Archaeological Survey.
- CARDOSO, H. F.; SAUNDERS, S. R. (2008) – Two arch criteria of the ilium for sex determination of immature skeletal remains: A test of their accuracy and an assessment of intra-and inter-observer error. *Forensic science international*, 178:1, p.24-29.
- CARMONA, M. (1954) – *O Hospital Real de Todos os Santos da cidade de Lisboa*, P.E. Lisboa.
- COHEN, M.N.; ARMELAGOS, G.J. (1984) – *Paleopathology at the Origins of Agriculture*. Orlando. Academic Press.
- GALDAMES, I.C.S.; MATAMALA, D.A.Z.; SMITH, R. L.; SUAZO, G.; ZAVANDO, M.; SMITH, R. (2009) – Sex determination in mandibles in the first year of life by a quantitative approach. *International Journal Morphology*, 27:1, p.113-116.
- GOWLAND, R.; KNUSEL, C. (2006) – *Social Archaeology of Funerary Remains*. Oxford: Oxbow.
- GRAUER, A.L.; STUART-MACADAM, P. (1995) – *Sex and Gender in a Paleopathological Perspective*. Cambridge. Cambridge University Press.
- GRAUER, A.L. (2012) – *A Companion to Paleopathology*. Oxford. Wiley-Blackwell.
- GRAUER, A.L. (1995) – *Bodies of Evidence: Reconstructing History Through Skeletal Analysis*. New York. Wiley-Liss.
- HAWKES, S.C.; WELLS, C. (1975) – Crime and punishment in an Anglo-Saxon cemetery? *Antiquity*, 49: 194, p.118-122.
- HENS, S.M.; RASTELLI, E.; BELCASTRO, G. (2008) – Age Estimation from the Human Os Coxae: A Test on a Documented Italian Collection. *Journal of Forensic Sciences*, 53:5, p.1040-1043.
- HOPPA, R.D.; VAUPEL, J.W. (2002) – Paleodemography: age distribution from skeletal samples. *Cambridge Studies in Biological and Evolutionary Anthropology*. Cambridge. Cambridge University Press.
- JUMA, I. (1992) – *A medicina nos descobrimentos*. Lisboa. Roche D. L.
- JURMAIN, R.; ROBERTS, C. (2008) – Juggling the evidence: the purported “acrobat” from TELL Brak. *Antiquity*, 82: 318.
- JURMAIN, R.; ALVES CARDOSO, F.; HENDERSON, C.; VILLOTE, S. (2012) – Bioarchaeology’s Holy Grail: the reconstruction of activity, in A. L. Grauer (ed), *Companion to Paleopathology*. Malden. Wiley/Blackwell, p.531-52.
- KARSENTY, G. (2003) – The complexities of skeletal biology. *Nature*, 423, p.316-318.
- KATZENBERG, M.A. (2008) – Stable isotope analysis: a tool for studying past diet, demography, and life history, in Katzenberg, M. A., & Saunders, S. R. (eds.), *Biological anthropology of the human skeleton*. Wiley-Liss. p.413-442.

LARSEN, C.S. (1997) – *Bioarchaeology. Interpreting Behaviour from the Human Skeleton*. Cambridge. Cambridge University Press.

LARSEN, C.S. (2002) – Bioarchaeology: The lives and lifestyles of past people. *Journal of Archaeological Research*, 10, p.119-66.

LE GOFF, J. (1985) – *As doenças têm história. Pequena História*. Lisboa. Terramar.

LOVEJOY, C.O.; MEINDL, R.S.; PRYZBECK, T.R.; MENSFORTH, R.P. (1985) – Chronological metamorphosis of the auricular surface of the ilium: a new method for the determination of adult skeletal age at death. *American Journal of Physical Anthropology*, 68:1, p.15-28.

MOITA, I. (1993) – As escavações de 1960 que puseram a descoberto parte das ruínas do Hospital Real de Todos-Os-Santos, in *Hospital Real de Todos-Os-Santos: Séculos XV/XVIII*. Catálogo, Museu Rafael Bordalo Pinheiro, Lisboa, p. 20-22.

MULHERN, D.M.; JONES, E.B. (2005) – Test of revised method of age estimation from the auricular surface of the ilium. *American journal of physical anthropology*, 126:1, p.61-65.

OATES, J.; MOLLESON, T.; SOLTYSIAK, S. (2008) – Equids and an acrobat: closure rituals at Tell Bra. *Antiquity*, Vol. 82; p.390 – 400.

ORTNER, D.J. (2003) – *Identification of Pathological Disorders in Human Skeletal Remains*. San Diego, California Academic.

ORTNER, D. J. (2008) – Differential diagnosis of skeletal lesions in infectious disease, in Pinhasi, R.; Mays, S. (eds). *Avances in human palaeopathology*. Chichester, John Wiley & Sons, Ltd: 191-214.

SHAEFER, M; BLACK, S. e SHEUER, L. (2009) – *Juvenile Osteology. A Laboratory and Field Manual*. Amsterdam. Academic Press.

WHITE, T.; FOLKENS, P. (2005) – *The human bone manual*. Amsterdam Acad. Press.

WOOD, J.W.; MILNER, G.R.; HARPENDING, H.C.; WEISS, K.M.; COHEN, M.N.; EISENBERG, L.E.; WILLINSON, R.G. (1992) – The osteological paradox: problems of inferring prehistoric health from skeletal samples [and comments and reply]. *Current Anthropology*, 33:4, p.343-370.

ZIMMERMAN, M.; KELLEY, M. (1982) – *Atlas of human paleopathology*. New York. Praeger Publisher.

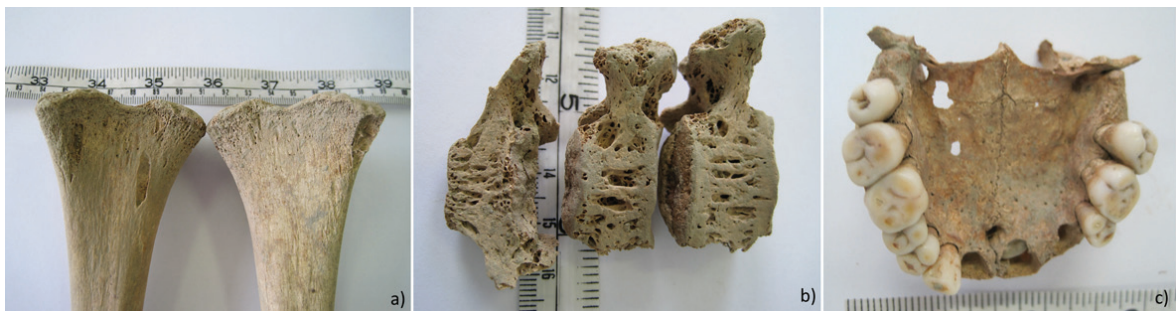

Figura 1 –Exemplos de peças ósseas com alterações: a) extremidade distal dos fêmures de um indivíduo não adulto onde são visíveis lesões líticas longitudinais bem delimitadas; b) vértebras sagradas não fundidas de um não adulto exibindo cavidades de diferentes dimensões na face anterior dos corpos; c) maxilar superior de um indivíduo adulto, onde se observa a mal oclusão dentária do incisivo central direito.

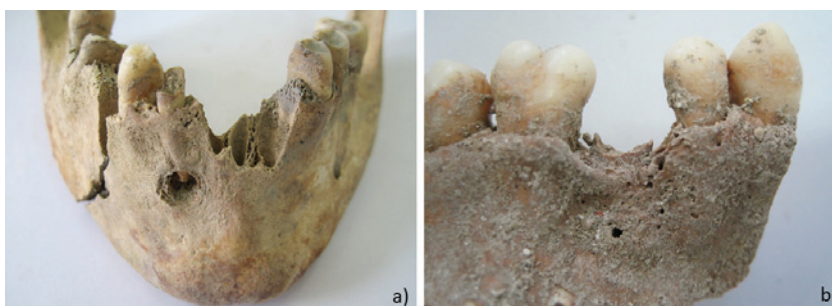


Figura 2 –Exemplos de patologia oral: a) mandíbula exibindo uma cárie severa com destruição completa da coroa do incisivo lateral direito. Esta lesão cariogénica terá conduzido, provavelmente, à formação de um abscesso periapical no alvéolo de suporte de incisivo lateral direito; b) perda ante morte do 2º pré-molar superior esquerdo com remodelação do alvéolo.

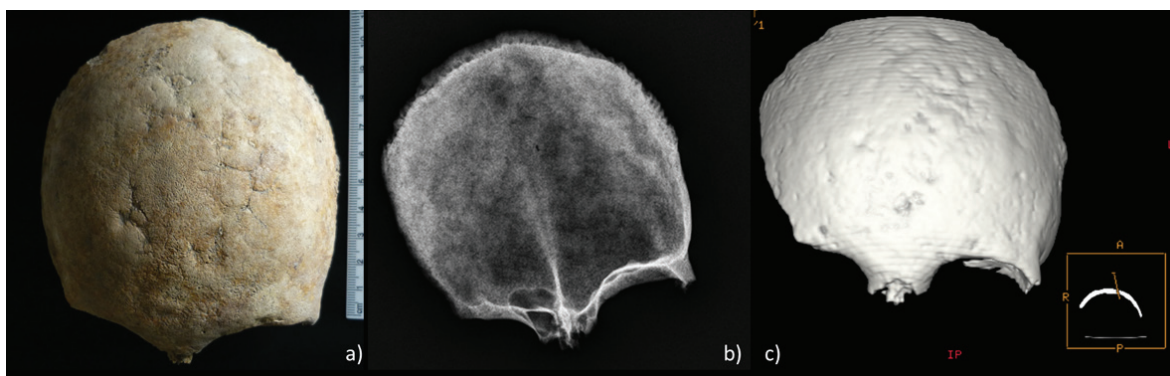





Figura 3 –Lesões ósseas observadas no osso frontal do indivíduo [1310]: a) imagem macroscópica das lesões irregulares e radiadas denominadas de caries sicca; b) imagem radiológica exibindo alguma radiopacidade do osso frontal, particularmente na sua porção anterior; c) imagem tomográfica enfatizando a topografia irregular do osso frontal composta por irregularidades pontuadas por sulcos de vários tamanhos e formas.

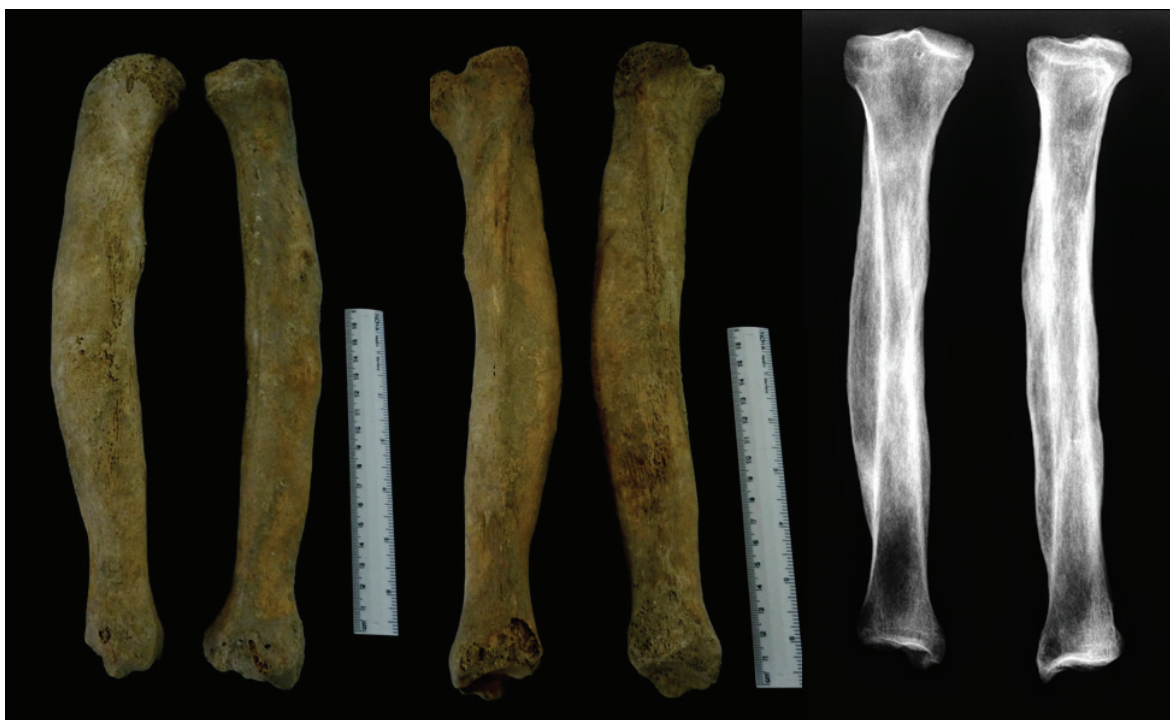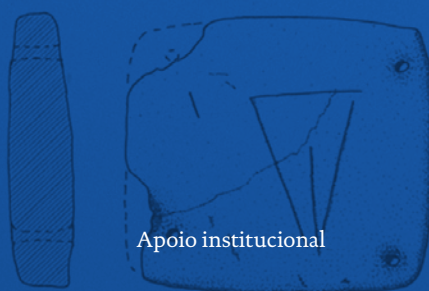


Figura 4 –Lesões ósseas observadas nas tíbias do indivíduo [1310]: imagem macroscópica onde é notório o arqueamento da diáfise, em forma de sabre, assim como extensa deposição de osso novo (imagem central e do lado esquerdo, norma lateral). Imagem radiológica onde é visível a extensa deposição de osso novo, assim como os contornos originais da diáfise (lado direito).




AAP
ASSOCIAÇÃO
DOS ARQUEÓLOGOS
PORTUGUESES

Patrocinador oficial



Apoio institucional



FUNDAÇÃO
Millennium
bcp

BNP
BIBLIOTECA
NACIONAL
DE PORTUGAL

 GOVERNO DE
PORTUGAL


Parques de Sintra
Monte da Lua